

Znieczulenie bliźniąt syjamskich — opis serii przypadków

Anaesthesia of conjoined twins — case series

Krzysztof Kobylarz

*Katedra Anestezjologii i Intensywnej Terapii
Oddział Anestezjologii i Intensywnej Terapii Uniwersyteckiego Szpitala Dziecięcego
Uniwersytet Jagielloński Collegium Medicum, Kraków*

Abstract

As any complex surgical procedure, separation of conjoined twins requires complex anaesthesia management that is a prerequisite of performing the operation, while complex postoperative care is a decisive factor in the survival of the patients. The paper describes the anaesthetic management for surgical operations in ten sets of conjoined twins in the Children's Hospital of Cracow during 1977–2005. The anaesthetic technique and associated problems are summarized.

Key words: conjoined twins, general anaesthesia

Słowa kluczowe: bliźnięta syjamskie, znieczulenie ogólne

Anestezjologia Intensywna Terapia 2014, tom XLVI, nr 2, 70–84

W ostatnich latach na całym świecie coraz częściej podejmowane są próby rozdzielania bliźniąt syjamskich. Operacja zroślaków, jak każdy skomplikowany zabieg, wymaga odpowiedniego znieczulenia, a wysoko specjalistyczna opieka okołoperacyjna przesądza o przeżyciu dzieci. Konfiguracja wady sprawia, że w operacji rozdzielania konieczny jest udział wielodyscyplinarnego zespołu lekarzy: anestezjologów, chirurgów ogólnych, kardiochirurgów, ortopedów, urologów i specjalistów chirurgii rekonstrukcyjnej [1–4].

Pomimo znacznego postępu i w diagnostyce, i w możliwościach terapeutycznych współczesnej medycyny, zroślaki stanowią jedno z największych wyzwań zarówno dla chirurga, jak i dla anestezjologa. Zabiegi rozdzielania bliźniąt syjamskich są nadal obciążone bardzo dużym ryzykiem okołoperacyjnym. Każdy przypadek zroślaków sprawia specyficzne trudności podczas diagnostyki i leczenia, a do ich rozwiązywania trzeba podchodzić indywidualnie.

Celem pracy jest przedstawienie problemów związanych ze znieczuleniem bliźniąt syjamskich do zabiegów operacyjnych ich rozdzielania. W okresie od 1977 do 2005 roku w Instytucie Pediatrii Uniwersytetu Jagiellońskiego, *Collegium Medicum* (IP UJCM) w Krakowie przeprowadzono operację rozdzielania u 9 par.

OPIS PRZYPADKÓW

Pierwszą parą zroślaków (I A, B), leczoną w IP w roku 1977, były donoszone noworodki płci żeńskiej, z 4. ciąży, 4. porodu, urodzone drogą cięcia cesarskiego. Łączna masa ciała dzieci tuż po urodzeniu wynosiła 4330 g. W skali Apgar otrzymały one 2 punkty. Stan ogólny dzieci po urodzeniu był ciężki, dziewczynki wymagały resuscytacji. Po zapewnieniu optymalnych warunków transportu i przygotowaniu przez anestezjologa z naszego szpitala, w drugiej dobie zostały przewiezione do IP. Przy przyjęciu stan zroślaka A określono

Należy cytować wersję artykułu z:

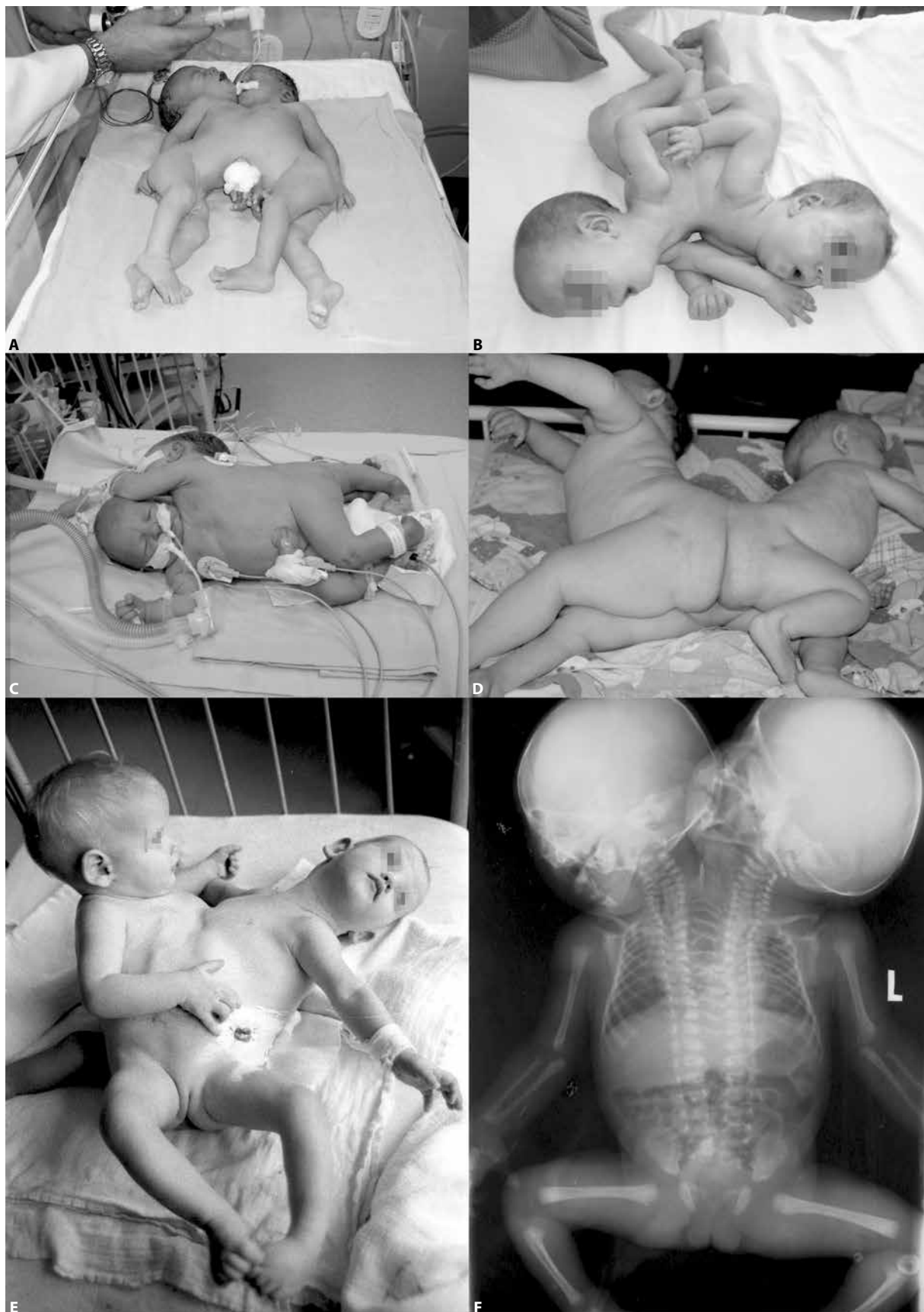Kobylarz K: Anaesthesia of conjoined twins — case series. *Anaesthesiol Intensive Ther* 2014; 46: 65–77.

jako dobry, zrosłak B zaś był mało żywotny, z utrzymującą się dusznością. U dzieci istniał zrost typu *xipho-omphalopagus* o obwodzie 31 cm, przebiegający 1 cm poniżej linii sutków i dochodzący do wspólnej pępowiny. Kończyny górne i dolne były prawidłowe. Noworodki zwrócone były do siebie twarzami z tendencją do odgięciowego ustawienia głowy i klatki piersiowej; cechy te były bardziej nasilone u zrosłaka A. Na podstawie przeprowadzonej diagnostyki radiologicznej ustalono, że dziewczynki posiadały dwa odrębne serca, płuca o prawidłowym rysunku, zrost kostny od poziomu 4. żebra, prawidłowe obrysy przepon, połączone cienie wątrób. Symetryczne wypełnione gazami pętle jelitowe sugerowały oddzielne przewody pokarmowe. W 2. dobie po przyjęciu do szpitala, po domięśniowej premedykacji atropiną i prometazyną wykonano, z dostępu przez żyłę pępowinową, angiografię, która potwierdziła zrost wątrób, odrębne układy krążenia i moczowe. U dziecka B w 2. tygodniu życia wystąpiło nagłe pogorszenie stanu ogólnego w przebiegu rozwijającego się zapalenia płuc. Podjęto decyzję o przeprowadzeniu zabiegu operacyjnego rozdzielenia w trybie pilnym. Znieczulenie prowadziły dwa oddzielne zespoły anestezjologiczne. W premedykacji zastosowano atropinę *i.v.* (0,15 mg). Indukcję znieczulenia przeprowadzono drogą wziewną mieszaniną tlenu z podtlenkiem azotu w proporcjach odpowiednio 1:1 i halotanem o wzrastającym stężeniu, stosując dwa aparaty do znieczulenia. Intubację tchawicy zrosłaka A wykonano po podaniu domięśniowym chlorku sukcyńlocholino w dawce 10 mg, zastosowano rurkę intubacyjną w rozmiarze 3,5 ID (ID, *internal diameter*). Tchawicę zrosłaka B zaintubowano bez użycia środków zwiotczających mięśnie poprzecznie prążkowane. Znieczulenie podtrzymywano mieszaniną tlenu z podtlenkiem azotu i halotanem w zmiennych stężeniach oraz podawano frakcjonowane dawki bromku pankuronium. Przed przystąpieniem do rozdzielenia wątroby, u zrosłaka B nastąpiło obniżenie skurczowego ciśnienia tętniczego do 40 mm Hg i bradykardia 90 min⁻¹, a następnie tachykardia do 180 min⁻¹. Natomiast zrosłak A był w stanie stabilnym. Po rozdzieleniu zrosłaka B przewieziono na sąsiednią salę operacyjną, aby dokończyć zabieg. Stan dziecka był bardzo ciężki — ciśnienie tętnicze było nieoznaczalne, odnotowano bradykardię 49 min⁻¹, a temperatura w odbycie wynosiła 35°C. Po zastosowaniu intensywnego leczenia i uzyskaniu częściowej poprawy stanu dziecka, dokończono zabieg operacyjny. Równocześnie na drugim stole operacyjnym u zrosłaka A wykonano rekonstrukcję ubytku powłok skórnych. W czasie znieczulenia dziecko było w stanie stabilnym. Czas znieczulania bliźniaka A wyniósł 4 h, bliźniaka B — 3 h 45 min. Po operacji dzieci przewieziono na oddział intensywnej terapii (OIT). Zrosłak A, z powodu niewydolności oddechowej, wymagał przedłużonej wentylacji przez 23 doby; po usunięciu rurki intubacyjnej został, w stanie do-

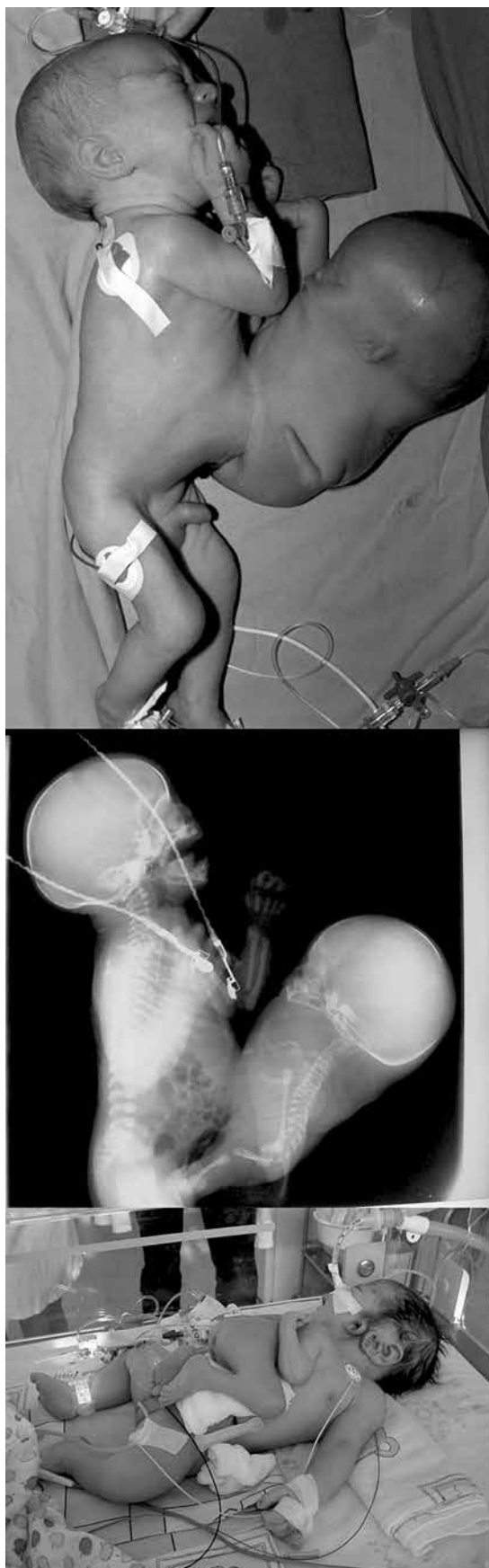
brym, przeniesiony na oddział ogólny. Zrosłak B, z powodu niewydolności krążeniowo-oddechowej, zmarł w 2. dobie po zabiegu.

Druga para zrosłaków (II A, B), leczona w 1980 roku, to noworodki płci żeńskiej, urodzone drogą cięcia cesarskiego w 39. tygodniu ciąży. Łączna masa ciała dzieci tuż po urodzeniu wynosiła 4800 g. W skali Apgar dzieci otrzymały 2 punkty w 1. minucie i tyle samo w 3. minucie. Do naszego szpitala dziewczynki zostały przyjęte w 2. dobie życia w stanie ogólnym średnim. Zrost typu *xipho-omphalopagus* rozpoczął się w dolnej części mostka i sięgał do poziomu pępka, kończyny górne i dolne były prawidłowo rozwinięte. Na podstawie diagnostyki radiologicznej stwierdzono obecność dwóch oddzielnych serc, zrosnięte wątroby i powietrzne pętle jelitowe. W angiografii w znieczuleniu ogólnym z użyciem ketaminy, wykonanej przez naczynia pępkowe, nie stwierdzono wyraźnej wymiany krwi pomiędzy dziećmi. U zrosłaka A w 4. tygodniu życia rozwinęło się zapalenie płuc. Z powodu zaistnienia zagrożenia dla zrosłaka B, podjęto decyzję o przeprowadzeniu zabiegu rozdzielenia w trybie pilnym. Łączna masa ciała dzieci w dniu operacji wynosiła 4870 g. Po przygotowaniu dzieci do znieczulenia i po omówieniu zaplanowanych kolejnych etapów operacji, rozpoczęto znieczulenie ogólne, prowadzone przez dwa oddzielne zespoły anestezjologiczne.

Po ułożeniu dzieci na wyposażonym w wodne matracie grzewcze stole operacyjnym, rozpoczęto znieczulenie ogólne; nie podawano premedykacji. Zakres monitorowania śródoperacyjnego obejmował rejestrację EKG, nieinwazyjny pomiar ciśnienia tętniczego, pomiar ośrodkowego ciśnienia żylnego, temperatury i diurezy. W celu bezpośredniej kontroli czynności serca i wentylacji płuc zastosowano stetoskop przełykowy. Wprowadzenie do znieczulenia u obojga dzieci uzyskano poprzez domięśniowe podanie ketaminy w dawce 8 mg kg⁻¹, następnie po 5 minutach zwiotczono mięśnie poprzecznie prążkowane, podając dożylnie chlorek sukcyńlocholino w dawce 1 mg kg⁻¹. U bliźniaka A rurkę intubacyjną wprowadzono przez usta, u bliźniaka B — przez nos. Rozpoczęto wentylację płuc mieszaniną tlenu i podtlenku azotu w proporcjach odpowiednio 30% i 70%, zwiotczenie mięśni poprzecznie prążkowanych utrzymywano, podając bromek pankuronium w dawkach frakcjonowanych. Przez pierwsze 1,5 h operacji znieczulenie podtrzymywano frakcjonowanymi dawkami ketaminy. Po tym okresie do mieszaniny oddechowej dołączono halotan w zmiennym stężeniu. Zrosłak B podczas znieczulenia był hemodynamicznie stabilny, jedynie przy podziale wątrób stwierdzono spadek ciśnienia tętniczego z 85/50 do 60/35 mm Hg i OCŻ do 5 cm H₂O, które to wskaźniki po przetoczeniu 400 ml krwi powróciły do wartości wyjściowych. Po trwającym 5,5 godziny zabiegu zrosłak B został przekazany na OIT w stanie ogólnym dobrym. W czasie znieczulenia u zrosłaka A, obciążonego



Rycina 1. Różne postaci zrosłaków symetrycznych. A — *thoraco-omphalo-pagus* po porodzie; B — kilkutygodniowe zrosłaki *thoraco-omphalo-pagus*; C — *thoracopagus* ze wspólnym sercem; D — *pygopagus*; E — *xiphoomphalo pagus*; F — *dicephalus dipus dibrachius RTG*



Rycina 2. Różne postaci zrosłaków asymetrycznych

zapaleniem płuc, wartości parametrów hemodynamicznych wahały się. Z powodu utrzymującej się tachykardii 190 min^{-1} i niskiego ciśnienia tętniczego po kilkunastu minutach wstrzymano podaż halotanu. W trakcie rozdzielania wątrób, u dziecka A wystąpiło masywne krwawienie, które, pomimo przetoczeń krwi i płynów, spowodowało u niego gwałtowny spadek ciśnienia tętniczego i zatrzymanie krążenia. Natychmiast rozpoczęto zabiegi resuscytacyjne, równocześnie uzupełniano objętość krwi krążącej, uzyskując powrót czynności serca i ciśnienie skurczowe około 70 mm Hg . Z powodu utrzymujących się objawów niewydolności krążenia stosowano ciągle wlew dopaminy. Po 30 minutach wystąpiło ponownie zatrzymanie krążenia. Rozpoczęto pośredni masaż serca i farmakoterapię, zwiększono dawkę dopaminy oraz przetoczono kolejną jednostkę krwi. Po przetoczeniu 700 ml krwi, podaniu frakcjonowanych dawek chlorku wapnia, dwuwęglanu sodu i kontynuowaniu podaży dopaminy, uzyskano powrót czynności serca z akcją powyżej 100 min^{-1} i ciśnieniem skurczowym $80\text{--}85 \text{ mm Hg}$. Pod koniec zabiegu, po całkowitym rozdzieleniu, dziecko A przeintubowano, wprowadzając rurkę intubacyjną przez nos i przewieziono je na OIT w stanie ogólnym bardzo ciężkim, niewydolne krążeniowo-oddechowo, wychłodzone, z temperaturą w odbycie wynoszącą $34,8^\circ\text{C}$. Pomimo intensywnego leczenia nie udało się doprowadzić do stabilizacji stanu ogólnego i po upływie kilku godzin, jeszcze w 1. dobie po operacji, stwierdzono zgon dziecka.

Trzecia para zrosłaków (III A, B), leczona w 1986 roku, to dzieci płci męskiej, z 1. przedwczesnego porodu, w 36. tygodniu ciąży, urodzone siłami natury. Cięża mnoga nie została wcześniej rozpoznana. Łączna masa ciała dzieci tuż po urodzeniu wynosiła 3600 g . Po urodzeniu bliźniak B, będący w stanie bardzo ciężkim, wymagał intubacji tchawicy i zastosowania oddechu wspomaganego. Stwierdzony u niego rozległy uraz porodowy obejmował złamanie obu kości udowych i kości ramiennej prawej. Wskutek przedłużonego porodu chłopiec był znacznie niedotleniony. Zrosłaki przewieziono do IP w 5. godzinie życia. Bliźniak A przyjechał w stanie ogólnym dobrym, był żywotny, różowy, natomiast mniejszy bliźniak B był w stanie ogólnym bardzo ciężkim, z utrzymującą się tendencją do bradykardii. Jego skóra miała bladospine zabarwienie. Zrost typu *omphalopagus* obejmował podbrzusze. U zrosłaka A stwierdzono wyciętą śluzówkę pęcherza moczowego, szczątkowe prącie bez ujścia cewki moczowej, worek mosznowy z wyczuwalnymi jądrami, niedrożny odbyt, lewą stopę w ustawieniu końskoszpotawym. U bliźniaka B szypuła zrostu w podbrzuszu była częściowo pokryta workiem owodniowym. Stwierdzono hipoplastyczne prącie bez cewki moczowej, brak jąder w worku mosznowym, brak ujścia odbytnicy, kończyny górne w przykurczach zgięciowych w stawach łokciowych i nadgarstkowych, dłonie hipoplastyczne w ułożeniu ręki

położnika, kończyny dolne z przykurczami zgięciowymi w stawach biodrowych i kolanowych, stopy w ustawieniu końsko-szpotawym. Ze względu na bardzo ciężki stan ogólny zroślaka B, zdecydowano o przeprowadzeniu operacji rozdzielenia w trybie nagłym, po wyrównaniu zaburzeń równowagi kwasowo-zasadowej, wykonaniu zdjęcia przeglądowego całych sylwetek dzieci i zabezpieczeniu świeżej krwi i preparatów krwiopochodnych.

Znieczulenie prowadziło dwóch anestezjologów i dwie pielęgniarki anestezjologiczne. Bliźniaka A wprowadzono do znieczulenia ketaminą, tchawicę zaintubowano, po zwiotczeniu z użyciem chlorku sukcylocholino, przez nos rurką 3,5 ID bez większych trudności, a następnie zastosowano znieczulenie fentanylem w dawce analgetycznej ($100 \mu\text{g kg}^{-1}$ fentanylu w 3 dawkach frakcjonowanych). Zwiotczenie mięśni podtrzymywano bromkiem pankuronium. Zroślaka B zaintubowano, wprowadzając rurkę intubacyjną przez nos; znieczulenie prowadzono jak u drugiego bliźniaka. Jeszcze przed zabiegiem, na oddziale intensywnej terapii, u zroślaka B założono dostęp tętniczy przez nakłucie tętnicy promieniowej i dostęp do żyły centralnej poprzez kaniulację żyły szyjnej wewnętrznej prawej. Po uzyskaniu wymienionych dostępow naczyniowych u dziecka B zmierzono ciśnienie tętnicze sposobem krwawym oraz OCŻ. Okres przygotowania bliźniąt syjamskich na bloku operacyjnym skrócił się do uzyskania takiego samego inwazyjnego monitorowania u zroślaka A. U obu chłopców śródoperacyjnie monitorowano EKG, inwazyjnie ciśnienie tętnicze i OCŻ, stężenie końcowo-wydechowego dwutlenku węgla, temperaturę w przełyku; założono stetoskopy przełykowe. W celu utrzymania homeostazy cieplnej zroślaków, na sali operacyjnej utrzymywano temperaturę w granicach $25\text{--}26^\circ\text{C}$, stosowano wodny materac grzewczy, a wszystkie płyny podawane dzieciom podgrzewano. Śródoperacyjnie stwierdzono dwa żołądki i dwie dwunastnice, na wysokości uchyłku Meckela — połączenie jelit biodrowych, a jelito grube kończyło się w pojedynczej jamie pęcherzowej. Ze względu na bardzo ciężki stan bliźniaka B, od jego strony odcięto jelito cienkie w miejscu połączenia i, po przecięciu szypuły łączącej dzieci, przewieziono go na inną salę, gdzie kontynuowano operację. Bliźniakowi A miejsce po odcięciu jelita biodrowego zamknięto szwem, odcięto połączenie jelita grubego z pęcherzem moczowym i końcowy odcinek jelita wszyto w powłoki jako odbyt. Zrekonstruowano pęcherz moczowy z wytworzeniem przetoki nadłonowej.

W czasie znieczulenia stan zroślaka A był stabilny, a krwawienie śródoperacyjne niewielkie — nie przetaczano mu krwi. Pod koniec zabiegu pomimo zastosowania wszystkich dostępnych metod utrzymania homeostazy cieplnej, temperatura w przełyku obniżyła się do 34°C . Po trwającym 3 godziny znieczuleniu chłopca, wydolnego krążeniowo, przekazano na OIT. Stan bliźniaka B podczas znieczulenia

był zmienny — obserwowano duże wahania ciśnienia i tętna z utrzymującą się, pomimo leczenia, kwasicą metaboliczną, która wymagała zastosowania stałego wlewu dopaminy w dawce $5 \mu\text{g kg}^{-1} \text{min}^{-1}$. Uzyskano częściową poprawę hemodynamiczną, ale nadal z utrzymującą się kwasicą metaboliczną. Pomimo stałych wysiłków powstrzymywania utrat ciepła z rozległej rany operacyjnej, temperatura w przełyku pod koniec zabiegu wynosiła 33°C . Znieczulenie trwało o około 2 godziny dłużej niż u zroślaka A. Zroślaka B przekazano na OIT w stanie bardzo ciężkim. Pomimo intensywnego leczenia narastały objawy niewydolności krążeniowo-oddechowej i w 15. godzinie po operacji stwierdzono zgon dziecka.

Czwarta para zroślaków (IV A, B), leczona w 1989 roku, to dzieci płci żeńskiej z 2. ciąży, 2. porodu, urodzone drogą cięcia cesarskiego. Łączna masa ciała dzieci tuż po urodzeniu wynosiła 4900 g. W skali Apgar dzieci otrzymały 6 punktów po urodzeniu i 10 punktów w 5. minucie. Bliźniaki przywieziono do naszego ośrodka z innego szpitala. Przy przyjęciu stwierdzono u nich umiarkowaną sinicę centralną i przyspieszenie oddechów, częstość akcji serca 140min^{-1} ze słyszalnym szmerem skurczowym na środku zrostu. W pierwszym badaniu równowagi kwasowo-zasadowej stwierdzono umiarkowaną kwasicę oddechowo-metaboliczną.

Zrost typu *thoraco-omphalopagus* obejmował obszar pomiędzy dolną częścią mostka a przyczepem sznura pępowinowego. Zroślak B miał znaczną hiperlordozę kręgosłupa piersiowego z odgięciem jego osi ciała o prawie 90° w stosunku do linii podziału, prawidłowe kończyny dolne i górne z dodatkowym kciukiem lewej ręki. Zewnętrzna budowa ciała bliźniaka A była prawidłowa. Wykonane zdjęcie radiologiczne całych sylwetek dzieci wykazało pojedynczy cień serca, wspólny cień wątroby i powietrzne pętle jelitowe. W badaniu kontrastowym przewodu pokarmowego stwierdzono dwa odrębne przewody pokarmowe i wspólną wątrobę. W badaniu echokardiograficznym u zroślaka A uwidoczniono pojedynczy przedsionek z uchodzącymi do niego dwiema żyłami głównymi dolnymi, pojedynczą komorę z koniuszkiem skierowanym w górę, z której uchodziła szeroka aorta i węższa tętnica płucna; u zroślaka B — pojedynczą komorę, od której odchodziła aorta oraz brak tętnicy płucnej. Z powodu narastającej niewydolności oddechowej tchawicę bliźniaka B w 4. dobie zaintubowano i zastosowano oddech wspomagany. U bliźniaka A, ze względu na pogarszanie się stanu ogólnego, w 13. dobie życia zaintubowano tchawicę i rozpoczęto wentylację mechaniczną płuc. Mimo stosowanego leczenia stan ogólny dzieci pogarszał się. W 27. dobie życia zroślaków, po dodatkowych konsultacjach, z pomocą przebywających w naszym szpitalu lekarzy z USA, którzy dawali kilkunastoprocentową szansę powodzenia, przy zdecydowanym i jednoznacznym stanowisku rodziców żądających tego, podjęto próbę rozdzielenia bliźniaków.

Gwałtowne narastanie cech niewydolności krążeniowo-oddechowej wymagało od zespołu anestezjologicznego bardzo szybkiego przygotowania przedoperacyjnego, ograniczonego do zabezpieczenia krwi i preparatów pochodnych. Wspólna masa ciała bliźniąt syjamskich w dniu operacji wynosiła 5300 g. Znieczulenie ogólne prowadził zespół złożony z dwóch anestezjologów i dwóch pielęgniarek anestezjologicznych. Dzieci przyjęto na blok operacyjny z OIT w stanie ciężkim, płuca były wentylowane, z powodu utrzymującej się w badaniach gazometrycznych ciężkiej hipoksemii, 100% tlenem. Bliźniakowi A, po ułożeniu na stole operacyjnym, podłączono monitor EKG, założono czujniki pomiaru temperatury w przełyku i odbycie oraz mierzono ciśnienie tętnicze metodą nieinwazyjną. Zrosłakowi B, z powodu złego stanu ogólnego, kłopotów technicznych oraz konieczności szybkiego działania chirurgicznego, podłączono tylko monitor EKG i umieszczono czujnik temperatury w przełyku. Wprowadzenie i podtrzymanie znieczulenia ogólnego uzyskano dużymi frakcjonowanymi dawkami fentanilu, do maksymalnej dawki $100 \mu\text{g kg}^{-1}$ i powtarzanymi dawkami bromku pankuronium. Dzieci wentylowano 100% tlenem przy zastosowaniu układów Reesa. Z powodu ograniczeń czasowych nie założono pomiaru OCŻ. U zrosłaka A, przez chirurgiczne odsłonięcie, uzyskano dostęp do prawej tętnicy promieniowej. W czasie operacji stwierdzono pojedynczy worek osierdziowy, serca jednokomorowe o wspólnym przedsionku, zrosnięte ze sobą w obrębie komór. Śródoperacyjna weryfikacja anatomii serca wykluczyła możliwość ich rozdzielenia. Podjęto decyzję, przy świadomej zgodzie rodziców dzieci, o poświęceniu jednego z nich w celu ratowania drugiego. Po skaniulowaniu obu aort i wspólnego przedsionka, rozpoczęto krążenie pozaustrojowe z ochładzaniem w celu uzyskania głębokiej hipotermii do 19°C , przy której zatrzymano krążenie u obu dziewczynek. Wycięto część odpływową komory zrosłaka B, a część napływową wykorzystano do zamknięcia serca zrosłaka A. Zamknięto wspólny przedsionek — po wycięciu jego części połączonej z żyłą systemową zrosłaka B. Następnie cięciem piersiowo-brzusznym po stronie dziecka B otwarto jamę brzuszną i, po kontroli narządów brzucha, odcięto asymetrycznie powłoki zrosłaka B, pozostawiając nadwyżkę tkanek po stronie zrosłaka A. Po ponownej kaniulacji zrosłaka A rozpoczęto krążenie pozaustrojowe z ogrzewaniem. Zrosłak B zmarł po 130 minutach od rozpoczęcia znieczulenia ogólnego.

Po 40 minutach od rozpoczęcia ogrzewania zrosłaka A uzyskano powrót częstości akcji serca 160 min^{-1} i średnie ciśnienie tętnicze 60 mm Hg. Czas znieczulenia od jego rozpoczęcia do zakończenia części kardiochirurgicznej z zamknięciem klatki piersiowej wyniósł 4 godziny 35 min. W drugim etapie operacji, która trwała 2 godziny 20 minut, wykorzystując tkanki uzyskane dzięki asymetrycznemu podziałowi powłok, zamknięto jamę brzuszną zrosłaka A.

Umiarkowane utraty krwi wymagały przetoczenia 500 ml krwi i 100 ml osocza. W drugiej części operacji obserwowano znaczne wahania tętna pomiędzy $160\text{--}80 \text{ min}^{-1}$ i spadki ciśnienia tętniczego. Podłączono stały wlew dopaminy w dawce początkowo $5 \mu\text{g kg}^{-1}$, następnie zwiększono ją do $7,5 \mu\text{g kg}^{-1}$. Pomimo podwyższonej temperatury sali operacyjnej do $25\text{--}26^{\circ}\text{C}$, stosowania materaca grzewczego i podgrzewania podawanych dożylnie płynów, temperatura zrosłaka obniżyła się do $34,5^{\circ}\text{C}$. Po zabiegu i przewiezieniu na OIT stan dziecka A był skrajnie ciężki z nasilonymi objawami niewydolności krążeniowo-oddechowej. Pomimo intensywnego leczenia po 12 godzinach stwierdzono jego zgon.

Piąta para zrosłaków (V A, B), leczona w 1990 roku, to dziewczynki z 3. ciąży, 2. porodu, urodzone drogą cięcia cesarskiego, których łączna masa ciała tuż po urodzeniu wynosiła 4350 g. W skali Apgar w 1. minucie zrosłak A otrzymał 8 punktów, w 5. — 9 punktów. Zrosłak B był mniej żywotny — w 1. minucie oceniono go na 4 punkty. Po odessaniu i zastosowaniu sztucznego oddechu workiem samorozprężalnym stan dziecka B poprawił się. Ciężę bliźniaczą rozpoznano wcześniej i matkę przed rozwiązaniem przewieziono z północy Polski do Kliniki Ginekologii i Położnictwa Wydziału Lekarskiego UJCM, aby zapewnić dzieciom maksymalne bezpieczeństwo. Umożliwiło to równoczesne rozpoczęcie przygotowań do zabiegu rozdzielenia. Cięcie cesarskie przeprowadzono w obecności zespołu lekarsko-pielęgniarskiego (chirurg dziecięcy i anestezjolog z naszego szpitala). Po stabilizacji stanu ogólnego, dzieci przewieziono do Instytutu Pediatrii. Przy przyjęciu zrosłak A był bardziej żywotny, głośno płaczący. U zrosłaka B, mniej żywotnego i nieplaczącego, osłuchowo stwierdzono nadpolami płucnymi zmiany zapalne. Zrost typu *xipho-omphalo-ischiopagus tripus*, który zaczynał się 3 cm poniżej brodawek sutkowych, obejmował jamę brzuszną, okolice kulszową i sięgał do poziomu krocza; tworzył lekką rotację tak, że bliźnięta nie znajdowały się w pozycji twarzą do twarzy. Oddzielne głowy i zrosnięte klatki piersiowe tworzyły literę Y. Dziewczynki posiadały jeden wspólny pępek, jedne narządy płciowe typu żeńskiego, miały przetokę odbytniczo-pochwową, trzy kończyny dolne, w tym jedną zdeformowaną, powstałą z dwóch zawiązków przeciwległych kończyn. Kończyna ta była częściowo ruchoma w stawie biodrowym, kolano było sztywne, a stopa zdeformowana, z 7 palcami. Pierwsze badanie echokardiograficzne nie wykazało zrostu pomiędzy sercami, ponadto u zrosłaka A stwierdzono drożny przetrwały przewód tętniczy (PDA, *persistent ductus arteriosus*), u zrosłaka B wysunięto podejrzenie ubytku w przegrodzie międzyprzedsionkowej (ASD, *atrial septal defect*). Wydalanie smółki przez przetokę było niedostateczne i w 2. dobie życia zdecydowano o wyłonieniu sztucznego odbytu. Scyntygrafia wątroby i dróg żółciowych wykazała duży zrost wątrób obu bliźniaczek, dwa

oddzielne pęcherzyki żółciowe i przewody żółciowe. Cewnikowanie serca, przeprowadzone w znieczuleniu ogólnym, takim samym jak to opisywane poniżej do założenia kolostomii, potwierdziło istnienie dwóch oddzielnych serc z prawidłowymi dużymi naczyniami. Scyntygrafia nerek wykazała obecność trzech nerek z trzema układami kielichowo-miedniczkowymi, połączonymi z jednym pęcherzem. Znieczulenie ogólne wykonywało dwóch anestezjologów z pomocą dwóch doświadczonych pielęgniarek anestezjologicznych. Przygotowano dwa niezależnie zasilane aparaty do znieczulenia. Dzieci nie premedykowano. Ze względu na brak informacji o wielkości wspólnego krążenia pomiędzy bliźniakami, dzieci wprowadzono do znieczulenia wziewnie. Standardowo monitorowano EKG, SpO_2 , założono nieinwazyjny pomiar ciśnienia tętniczego oraz stetoskop przełykowy. Indukcję wziewną, do której użyto mieszaniny tlenu i podtlenu azotu w proporcjach odpowiednio: 30% i 70% oraz wzrastających stopniowo stężeń halotanu, wykonano najpierw u zrosłaka A; w tym czasie dziecko B było natleniane. Stosowano układy oddechowe Baina. Dostępny do naczyń obwodowych założono dzieciom jeszcze na OIT. U bliźniaka A, po uzyskaniu odpowiedniej głębokości znieczulenia, podano dożylnie chlorek sukcylinylocholino i zaintubowano tchawicę, nieznacznie unosząc dziecko, rurką 3,0 ID przez usta. Następnie w ten sam sposób przeprowadzono intubację u bliźniaka B. U obu dziewczynek, w celu zwiotczenia mięśni poprzecznie prążkowanych, podano dożylnie po 0,2 mg bromku pipekuronium. Znieczulenie przebiegało bez zaburzeń hemodynamicznych, SaO_2 wahała się od 95% do 97%. W czasie zabiegu kontynuowano dożylną podaż płynów, zgodnie z zapotrzebowaniem godzinowym. Po wykonaniu operacji odwrócono blok nerwowo-mięśniowy przez podanie każdemu zrosłakowi 0,15 mg atropiny i 0,1 mg bromku neostygminy; uzyskano wydolny oddech umożliwiający usunięcie rurek intubacyjnych. W czasie zabiegu wytworzenia sztucznego odbytu stwierdzono połączenie jelit na poziomie jelita biodrowego, które łączyło się ze wspólnym jelitem grubym, zakończonym przetoką odbytniczo-pochwową. Tę anomalię potwierdziło badanie kontrastowe przewodu pokarmowego. Po zabiegu dzieci wydolne krążeniowo-oddechowo przewieziono na OIT. Opierając się na doświadczeniach własnych oraz przewidując powstanie po rozdzieleniu dużego, niemożliwego do zamknięcia ubytku powłok ciała, zdecydowano się wykonać rozdzielenie zrosłaków w okresie późniejszym — po osiągnięciu przez nie wieku kilkunastu miesięcy. Biorąc pod uwagę możliwość nagłego pogorszenia się stanu zdrowia jednego ze zrosłaków i konieczność przeprowadzenia zabiegu rozdzielenia w trybie nagłym, przygotowano szczegółowy plan „awaryjnego” postępowania anestezjologicznego i chirurgicznego. Okres przygotowawczy przeznaczono na poszerzenie diagnostyki wady i pielęgnowanie, umożli-

wiającą prawidłowy rozwój bliźniaków. Aby uzyskać wystarczającą ilość skóry na pokrycie ubytku po zabiegu rozdzielenia, zaplanowano wszczępienie ekspanderów około 2,5 miesiąca przed rozdzieleniem. Powiększono objętość jamy brzusznej poprzez zastosowanie kontrolowanej odmy otrzewnowej przy użyciu specjalnego systemu zastawek z zaimplantowaną kaniulą do jamy brzusznej. Postanowiono wykorzystać skórę z tkankami miękkimi pozyskanymi z hipoplastycznej kończyny dolnej. Znieczulenie ogólne do operacji wszczępienia ekspanderów przeprowadzono podobnie jak poprzednie. Po zakończeniu operacji i eskubacji, dzieci wydolne krążeniowo-oddechowo przekazano na OIT. W 21. miesiącu życia bliźniąt syjamskich i uzyskaniu maksymalnego przyrostu skóry, dzięki zastosowaniu ekspanderów i odmy otrzewnowej, podjęto decyzję o operacji rozdzielenia. Opracowany wcześniej szczegółowy plan zabiegu skorygowano i omówiono ze wszystkimi specjalistami, którzy mieli uczestniczyć w operacji. Wspólna masa ciała dzieci w dniu operacji wynosiła 13800 g. Znieczulenie do operacji rozdzielenia prowadziły dwa dwuosobowe zespoły doświadczonych anestezjologów i pielęgniarek anestezjologicznych. Czterdzieści minut przed rozpoczęciem znieczulenia każde z bliźniąt otrzymało premedykację drogą domięśniową — atropinę 0,15 mg, morfinę 1,0 mg i midazolam 1,0 mg. Przy wprowadzeniu do znieczulenia zastosowano dwa niezależne aparaty wyposażone w układy oddechowe Baina. Podłączono standardowe monitorowanie: EKG, SpO_2 , nieinwazyjny pomiar ciśnienia. Po natlenieniu przeprowadzono dożylną indukcję znieczulenia, podając każdemu z nich po 10 mg ketaminy, 2 mg midazolamu, 150 μ g fentanylu oraz 10 mg chlorku suksametonium. Następnie, lekko unosząc bliźniaka A i wentylując go przez maskę, zaintubowano przez usta tchawicę zrosłaka B, stosując rurkę 4,0 ID. Analogicznie zaintubowano bliźniaka A. Pamiętając o dużych problemach z utrzymaniem właściwej ciepłoty ciała zrosłaków przy długotrwałym znieczuleniu, autor postanowił zastosować do śródoperacyjnej wentylacji dwa oddzielne respiratory z możliwością ogrzewania mieszaniny oddechowej. Temperaturę w sali operacyjnej utrzymywano powyżej 25°C. Znieczulenie podtrzymywano frakcjonowanymi dawkami fentanylu i midazolamu. Zwiotczenie mięśni poprzecznie prążkowanych uzyskiwano frakcjonowanymi dawkami bromku pankuronium. Diurezę monitorowano przez sterylnie założone cewniki Foleya, umieszczone w obu ujściach cewek moczowych, znajdujących się we wspólnej pochwie. Temperaturę centralną ciała monitorowano, umieszczając jeden termometr w przełyku (razem ze stetoskopem przełykowym), a drugi w odbytnicy. Chirurgicznie założono dostępny do żył szyjnych wewnętrznych, uzyskując możliwość szybkiego uzupełnienia przewidywanej dużej utraty krwi i monitorowanie OCŻ. Odsłonięto chirurgicznie tętnice promieniowe, uzyskując możliwość bezpośredniego

pomiaru ciśnienia tętniczego. Aby uniknąć jakichkolwiek pomyłek, w sytuacji gdy plan operacyjny zakładał dwukrotne odwracanie dzieci na stole operacyjnym, zastosowano znakowanie wszystkich linii i przewodów monitorujących bliźniaka A kolorem czerwonym, a bliźniaka B niebieskim. Po podłączeniu monitorowania częstość akcji serca zrosła A wynosiła 130 min^{-1} i ciśnienie tętnicze 90 mm Hg , po wprowadzeniu do znieczulenia i uzyskaniu dostępu tętniczego odpowiednio — 118 min^{-1} i $90/50 \text{ mm Hg}$, OCŻ wynosiło $8 \text{ cm H}_2\text{O}$, a wartość SpO_2 100% . W 5. godzinie znieczulenia wystąpił nagły wzrost częstości tętna do 160 min^{-1} , obniżenie ciśnienia tętniczego do $80/50 \text{ mm Hg}$, zmniejszenie OCŻ do $2 \text{ cm H}_2\text{O}$. Po szybkim przetoczeniu płynów uzyskano normalizację parametrów hemodynamicznych. Występujące okresowo niewielkie wzrosty ciśnienia tętniczego i częstości akcji serca powracały do normy po zastosowaniu dodatkowych dawek fentanylu. U zrosła B po podłączeniu monitorowania stwierdzono czynność serca 110 min^{-1} , ciśnienie tętnicze $100/60 \text{ mm Hg}$. Po wprowadzeniu do znieczulenia i uzyskaniu bezpośredniego dostępu tętniczego, parametry kształtowały się następująco: ciśnienie tętnicze $100/50 \text{ mm Hg}$, OCŻ $9 \text{ cm H}_2\text{O}$, SaO_2 100% . W czasie operacji, do momentu podziału wątroby, stan hemodynamiczny był stabilny. Obawiając się dużego krwawienia w trakcie podziału masywnego zrostu wątrób, w 13. godzinie operacji u obu zrosłałów obniżono, za pomocą ciągłego wlewu nitroprusydku sodu, ciśnienie tętnicze skurczowe do wartości $75\text{--}80 \text{ mm Hg}$ i rozkurczowe do $50\text{--}40 \text{ mm Hg}$. Po rozdzieleniu wątrób i chirurgicznym opanowaniu krwawienia, odstawiono nitroprusydek sodu. Po 16 godzinach znieczulenia, po całkowitym rozdzieleniu bliźniaków, bliźniaka B przewieziono na sąsiednią salę operacyjną w celu dokończenia operacji. W dalszym etapie znieczulenie u obojga rozdzielonych dzieci przebiegało bez problemów, nie obserwowano obniżenia ciepłoty ciała. Szacowanie utraty krwi z dużego pola operacyjnego było trudne. Podaż krwi i płynów oceniano na podstawie ilości i wagi zużywanych gazików i chust operacyjnych i objętości krwi odessanej z pola operacyjnego; w stałych odstępach czasu kontrolowano wartości hematokrytu i stężenie hemoglobiny oraz diurezę. W trakcie całego znieczulenia ogólnego kontrolowano również, w stałych odstępach co około godzinę, jonogram, równowagę kwasowo-zasadową, stężenie białka całkowitego i glukozy we krwi. Pomimo zastosowania hipotensji kontrolowanej podczas podziału wątrób, utrata krwi była bardzo duża. Zrosła A otrzymał ponad 4 litry krwi, co stanowiło w naszych szacunkowych obliczeniach ponad 6,5-krotną objętość krwi krążącej, zrosła B — prawie 3,3 litra, czyli 5,5-krotną objętość krwi krążącej. Podczas wielogodzinnego zabiegu wartość Ht i Hb wahały się w niewielkim zakresie w stosunku do wartości wyjściowych. Przetoczenia krwi konserwowanej cytrynianami wy-

magwały stałego uzupełniania jonów wapnia. Wentylację prowadzono w ten sposób, aby przy dobrym utlenowaniu krwi tętniczej pCO_2 nie spadało poniżej 34 mm Hg . Czas znieczulenia zrosła A to 18 godzin 30 minut, zrosła B — 19 godzin i 50 minut. Po tym czasie dzieci, otrzymujące we wlewie fentanyl i pankuronium, przeintubowano przez nos, po czym przewieziono je na OIT. W okresie pooperacyjnym stan bliźniaka A był niestabilny, z okresowymi spadkami ciśnienia tętniczego, spowodowanymi krwawieniem z rany operacyjnej i drenu pozostawionego w jamie brzusznej oraz z zaburzeniami jonowymi. Po kilku dniach nastąpiło częściowe rozejście się rany operacyjnej. Chirurgiczne opracowywanie rany wymagało kilkakrotnych znieczuleń na OIT. W 10. dobie po operacji wydolne oddechowco dziecko ekstubowano, jednak po upływie 24 godzin, wskutek narastających stopniowo objawów niewydolności oddechowej, wymagało ono ponownej intubacji. W dalszym przebiegu leczenia, pomimo codziennych zmian opatrunku, doszło do zakażenia rany operacyjnej przez powstałą przetokę jelita grubego i rozwoju niewydolności wielonarządowej. W 27. dobie po rozdzieleniu stwierdzono zgon dziecka.

Przebieg pooperacyjny u bliźniaka B był mniej burzliwy. W 7. dobie po rozdzieleniu dziewczynka została ekstubowana. Rozejście rany operacyjnej udało się wygoić przez zastosowanie opatrunku biologicznego z błon owodniowych i w końcowym etapie — przeszczepami skóry. Po 2 miesiącach leczenia na OIT bliźniaka B w stanie ogólnym dobrym przeniesiono na oddział rehabilitacji.

Szósty zrosłałak, leczony w 1992 roku, to dziecko ze zdwojeniem kręgosłupa (*duplicatio caudalis*) płci męskiej, z 1. ciąży, 1. porodu, urodzone o czasie, drogą cięcia cesarskiego. W skali Apgar otrzymał 1 punkt. Do IP dziecko przewieziono w 3. tygodniu życia, z powodu wad rozwojowych w obrębie podbrzusza. Diagnostyka wykazała zdwojenie kręgosłupa lędźwiowego od L1 i rozszczep kości krzyżowej, szeroki rozstęp spojenia łonowego, wycinicowany pęcherz moczowy oraz brak przepony miedniczej.

Przy pełnej akceptacji i świadomej zgodzie rodziców, przygotowano plan wieloetapowego leczenia operacyjnego. W pierwszym etapie wykonano poszerzenie przetoki kroczej i potwierdzono brak zwieraczy odbytu w okolicy przetoki. W kolejnym etapie usunięto wycinicowany pęcherz moczowy i wytworzono zbiornik moczowy z jelita, wykonano odbył sztuczny ostateczny, zbliżono do siebie i umocowano rozstęp kości łonowych oraz wytworzono z siatki dakronowej dno miednicy. Znieczulenia do wszystkich etapów leczenia operacyjnego wykonano techniką wziewną z użyciem halotanu i nie różniły się one od innych wykonywanych u dzieci w tym wieku. Dziecko po każdym znieczuleniu ekstubowano jeszcze na sali operacyjnej.

Siódma para zrosłałaków (VII A, B), leczona w 1994 roku, to noworodki płci męskiej z 5. ciąży, 3. porodu, urodzo-

ne planowo, o czasie, drogą cięcia cesarskiego z powodu rozpoznanej ciąży trojacznej. Łączna masa ciała dzieci tuż po urodzeniu wynosiła 3450 g. W skali Apgar w 1. minucie oceniono je na 8 punktów. Dzieci przewieziono do IP w 2. dobie życia. Trzecie dziecko płci żeńskiej, o wadze 2200 g, z cechami hipotrofii wewnątrzmacicznej z punktacją w skali Apgar w 1. minucie 4, a w 5. — 8 punktów, nie było leczone w naszym szpitalu. U dzieci stwierdzono zrost typu *geminii asymetrycznej (fetus parasiticus)*. Bliźniak A był większy, bardziej żywotny, w dobrym stanie ogólnym, wydolny krążeniowo-oddechowo, zrośnięty poniżej wyrostka mieczykowatego z bardzo zdeformowanym w zakresie głowy, twarzoczaszki i kończyn bliźniakiem B. Obwód głowy mniejszego chłopca wynosił 31 cm, szpary powiekowe były małe, nie miał gałek ocznych, usta były bardzo wąskie, jama ustna — niedrożna. Cewnik, wprowadzony przez nos, osiągnął głębokość 4,5 cm. Małżowiny uszne były osadzone nisko, owłosienie głowy przechodziło na kark i grzbiet. Wysoko na szyi wyczuwalne było tętnienie. Kończyna górna prawa była hipoplastyczna, ze zdeformowanym nadgarstkiem, brakującym kciukiem i zrośniętymi pozostałymi palcami. Kończyna górna lewa miała postać małego wyrostka. Brakowało dolnej części ciała, poniżej poziomu zrostu istniał lejkowaty twór zawierający struktury kostne. U bliźniaka B (pasożyta) stwierdzono brak czynnych ruchów w zakresie hipoplastycznych kończyn, brak mimiki twarzy nawet po bodźcach bólowych, brak ruchów oddechowych klatki piersiowej. Z powłok brzucha większego zrosłała wystawał kikut pępowiny. Badanie echokardiograficzne większego bliźniaka nie wykazało wady serca, natomiast u bliźniaka pasożytniczego obraz był niejednoznaczny. Uwidoczniono wspólny przedsionek, ubytek przegrody międzykomorowej, pojedyncze naczynie tętnicze i brak tętnicy płucnej.

W 3. dobie życia bliźniąt, po uzyskaniu zgody rodziców i przygotowaniu zrosłałów, wykonano operację rozdzielniczą. Przygotowanie przedoperacyjne na OIT obejmowało założenie cewnika do pomiaru ciśnienia tętniczego i obwodowego dostępu naczyniowego u większego dziecka. Na sali operacyjnej zastosowano monitorowanie obejmujące rejestrację EKG, SpO_2 , inwazyjny pomiar ciśnienia tętniczego, kontrolę diurezy, pomiar temperatury w przełyku. Po natlenieniu większego bliźniaka z wykorzystaniem maski twarzowej, podano dożylnie 25 μ g fentanylu i 0,3 mg bromku pankuronium i prowadzono wentylację przez szczelną maskę twarzową. Tchawicę zaintubowano przez nos rurką 3,0 ID, założono sondę do żołądka i stetoskop przełykowy. Wentylację zastępczą prowadzono mieszaniną zawierającą 40% tlenu. Następnie do prawej żyły szyjnej wewnętrznej założono cewnik do pomiaru OCŻ. Początkowo stan dziecka w czasie znieczulenia był stabilny. Znieczulenie podtrzymywano frakcjonowanymi dawkami fentanylu do całkowitej dawki 100 μ g kg^{-1} , a zwiotczenie mięśni poprzeczne

prądkowanych — bromkiem pankuronium, którego dawki uzależniano od potrzeb. Gwałtowne krwawienie, które wystąpiło przy odcinaniu pasożyta, spowodowało niestabilność hemodynamiczną. Częstość akcji serca wzrosła do 170 min^{-1} , ciśnienie tętnicze obniżyło się do 50/20 mm Hg, OCŻ — do 1 cm H_2O . Przetoczono koncentrat krwinek czerwonych (KKCz) i świeżo mrożone osocze oraz podano frakcjonowane dawki glukonianu wapnia oraz dwuwęglanu sodu. Po całkowitym odcięciu pasożyta i chirurgicznym zaopatrzeniu krwawiących naczyń, ciśnienie tętnicze powróciło do wartości 70/40 mm Hg. Po podaniu dopaminy w dawce 5 μ g kg^{-1} uzyskano podwyższenie ciśnienia do wartości 100/60 mm Hg. Łącznie w trakcie zabiegu przetoczono 400 ml KKCz, 100 ml osocza, 100 ml 5% albuminy oraz 80 ml płynu wieloelektrolitowego. Nie zaobserwowano obniżenia ciepłoty ciała dziecka. Po trwającym 4 godziny znieczuleniu dziecko przewieziono na OIT w dobrym stanie ogólnym. W 4. dobie po operacji zrosłała A ekstubowano. W przebiegu pooperacyjnym nie obserwowano powikłań.

Ósma para zrosłałów (VIII A, B), leczona w 1999 roku, to chłopcy z 3. ciąży, 3. porodu, urodzeni w 35. tygodniu, o wspólnej masie ciała 4900 g. Planowe rozwiązanie ciąży cięciem cesarskim odbyło się w obecności zespołu lekarsko-pielęgniarskiego z naszego szpitala. Odnotowana punktacja w skali Apgar bliźniaka A — 10 punktów, bliźniaka B — 7 punktów. Ciężę bliźniaczą zrośniętą rozpoznano w badaniu prenatalnym i na tej podstawie zdecydowano o przewiezieniu matki z rejonowego szpitala do Instytutu Ginekologii i Położnictwa Wydziału Lekarskiego UJCM w Krakowie. Z powodu utrzymujących się po urodzeniu zaburzeń oddechowych tchawicę bliźniaka B zaintubowano przez usta rurką 3,0 ID. Po ustabilizowaniu się stanu bliźniąt podjęto decyzję o przewiezieniu ich do IP w inkubatorze transportowym. Płuca zrosłała B na czas transportu były sztucznie wentylowane (F_{I,O_2} 0,3). Po przyjęciu na OIT stan dzieci był dobry, ciepłota ciała w normie; nie obserwowano cech niewydolności krążeniowo-oddechowej — zrosłała B ekstubowano.

Zrost był typu *thoraco-omphalopagus* o obwodzie 20 cm — dzieci były zrośnięte częściami klatek piersiowych i górnymi częściami brzucha do poziomu wspólnego sznura pępowinowego zawierającego podwójne naczynia pępowkowe. Miały prawidłową budowę w zakresie głowy, szyi, górnej połowy klatki piersiowej, kończyn górnych, podbrzusza i kończyn dolnych. U zrosłała B głowa była w ułożeniu odgięciowym o około 30°. Bliźniaki posiadały narządy moczowo-płciowe męskie, jądra w workach mosznowych, oba odbyły w prawidłowym miejscu, drożne. Wstępna diagnostyka echokardiograficzna wykazała dwa serca we wspólnym worku osierdziowym z mało prawdopodobnym zrostem obu serc. U bliźniaka B stwierdzono prawidłowy układ żyły głównej dolnej, żył wątrobowych, żyły głów-

nej górnej po stronie prawej. Nie uwidoczniło się dokładnie przegrody międzyprzedsionkowej i nie zdefiniowano anatomii przedsionków, żyły płucne uchodziły do przedsionka. Stwierdzono dwie zastawki przedsionkowo-komorowe i niedomykalność zastawki trójdzielnej I stopnia, która łączyła się z prawą komorą (po prawej), z której wychodziła tętnica płucna z widocznymi lewą i prawą tętnicą płucną. Brak było przewodu tętniczego. Zastawka mitralna łączyła się z lewą komorą (lewostronna), z której wychodziła aorta o prawidłowej zastawce; istniał lewostronny łuk aorty. Komory były dobrze rozwinięte, bez ubytku międzykomorowego. U bliźniaka A, poza opisywanym wcześniej wspólnym workiem osierdziowym i niedomykalnością zastawki trójdzielnej I/II°, nie stwierdzono odchyłań od normy. Badanie USG brzucha wykazało zrost obu wątrób, potwierdzony późniejszą scyntyografią i obecność dwóch oddzielnych układów zewnętrznych dróg żółciowych. Badania kontrastowe przewodów pokarmowych wykazały dwa oddzielne układy. Nie stwierdzono odchyłań w zakresie układów moczowych. Na podstawie uzyskanych wyników badań diagnostycznych i wykorzystując własne doświadczenia w leczeniu poprzednich par bliźniąt syjamskich, podjęto decyzję o przeprowadzeniu zabiegu rozdzielenia w terminie późniejszym. Przygotowano szczegółowy plan postępowania na wypadek konieczności przeprowadzenia zabiegu w trybie nagłym. Ze względu na wielkość zrostu w celu uzyskania „dodatkowej skóry”, w 7. miesiącu życia bliźniąt przeprowadzono zabieg wszczepienia ekspanderów. W dniu operacji stan ogólny zrosłaków oceniono jako dobry, łączna masa dzieci wynosiła 10 500 g. Po ułożeniu na stole operacyjnym, wyposażonym w podgrzewany materac, podłączono standardowe monitorowanie nieinwazyjne: EKG, SpO₂, pomiar ciśnienia tętniczego i pomiar temperatury w odbycie. Dzieci nie były premedykowane. Zastosowano dwa niezależne aparaty do znieczulenia z układami oddechowymi Baina. W czasie, gdy zrosłak B otrzymywał tlen przez maskę, zrosłak A wprowadzono do znieczulenia wziewnie z użyciem mieszaniny tlenu z podtlenkiem azotu w proporcjach odpowiednio 30% i 70% oraz sewofluranem we wzrastających stężeniach. Po uzyskaniu odpowiedniej głębokości znieczulenia podano dawkę intubacyjną bromku rokuronium i, po uniesieniu bliźniaka B, zaintubowano tchawicę bliźniaka A rurką 4,5 ID. Po umocowaniu rurki intubacyjnej powtórzono te same czynności u bliźniaka B, który był przytomny podczas indukcji znieczulenia bliźniaka A. W dalszym przebiegu znieczulenia, w celu analgezji, podano łączną dawkę 6 µg kg⁻¹ fentanylu oraz kilkakrotnie powtarzano dawki bromku rokuronium. Celem zabezpieczenia przed utratami ciepła, całą powierzchnię ciała zrosłaków, z wyjątkiem pleców i przednich powierzchni klatek piersiowych, owinięto plastikową folią. Wszystkie linie pomiarowe i kroplowe dziecka A oznakowano kolorem czerwonym, a bliźniaka B — niebieskim. Znieczulenie do wszcze-

pienia ekspanderów przebiegało prawidłowo. Po założeniu i częściowym wypełnieniu ekspanderów, zaobserwowano wzrost tętna i ciśnienia krwi u zrosłaka A odpowiednio do 140–165 min⁻¹ i 80/50–110/58 mm Hg, u zrosłaka B — 130–160 min⁻¹ i 90/60–110/70 mm Hg. Po podaniu 10 µg fentanylu nastąpiła normalizacja wartości do wyjściowych. Dokładna hemostaza i endoskopowa kontrola łoża dla ekspanderów pozwoliły na stwierdzenie, że utrata krwi nie miała miejsca. Podczas trwającego 5 h 45 min zabiegu przetoczono łącznie 800 ml krystaloidów i 105 ml 5% albuminy. Po zabiegu bliźnięta ekstubowano i w stanie ogólnym dobrym, wydolnie krążeniowo-oddechowo, przewieziono na OIT. W przebiegu pooperacyjnym nie obserwowano powikłań. W 3. tygodniu po implantacji u bliźniaka B doszło do rozejścia się rany nad jednym z ekspanderów, co wymagało zaopatrzenia na bloku operacyjnym. Znieczulenie ogólne wykonano podobnie jak podczas implantacji. Po znieczuleniu trwającym 45 minut zrosłaki wybudzono i przekazano na OIT. W następnych dniach stan dzieci pogarszał się, stwierdzono objawy stanu zapalnego oskrzeli i płuc z okresowymi spadkami saturacji, zwłaszcza w okresie niepokoju. Mimo zastosowania leczenia sukcesywnie rozwijała się narastająca niewydolność oddechowa, zwłaszcza u bliźniaka B. W godzinach nocnych wystąpiło nagle pogorszenie stanu ogólnego obu zrosłaków. Podjęto decyzję o intubacji i zastosowaniu oddechu wspomaganego. W trakcie intubowania tchawicy zrosłaka B, którego stan ogólny był gorszy, u zrosłaka A wystąpiły szybko narastające objawy niedotlenienia i bradykardia. Po zaintubowaniu zrosłak A wymagał zastosowania zabiegów reanimacyjnych. Po masażu pośrednim serca, dożylnym podaniu adrenaliny i dwuwęglanu sodu uzyskano powrót wydolnej akcji serca i poprawę stanu ogólnego dziecka. W czasie prowadzenia czynności reanimacyjnych u bliźniaka A stan ogólny bliźniaka B był stabilny. Po wyrównaniu zaburzeń kwasowo-zasadowych założono kaniule do żył szyjnych wewnętrznych w celu monitorowania OCŻ oraz nakłuto tętnice promieniowe w celu bezpośredniego pomiaru ciśnienia tętniczego u obu zrosłaków. Z powodu narastającej, mimo stosowanego leczenia, niewydolności układu krążenia i objawów niedotlenienia centralnego systemu nerwowego u zrosłaka A, po radzie całego wielospecjalistycznego zespołu leczącego, za zgodą rodziców bliźniąt, podjęto decyzję o przyspieszonym przeprowadzeniu rozdzielenia. Wspólna masa ciał zrosłaków w dniu operacji wynosiła 12 000 g. Znieczulenie prowadziły dwa oddzielne zespoły anestezjologiczne. U bliźniąt, które przeintubowano przez nos jeszcze na OIT, na sali operacyjnej podłączono monitorowanie EKG, SpO₂, inwazyjne monitorowanie ciśnienia tętniczego, OCŻ, założono czujnik temperatury do odbytu oraz stetoskopy przełykowe. W celu ochrony przed utratą ciepła dzieci ułożono na podgrzewanym materacu, a powierzchnie ciała, które nie wchodziły w zakres pola

operacyjnego, zawinięto w folie plastikowe. Zastosowano urządzenia do podgrzewania płynów infuzyjnych. Wszystkie linie pomiarowe i dreny kroplowe, aby uniknąć pomyłek przy odwracaniu, oznaczono u każdego zrosłaka innym kolorem. Zastosowano znieczulenie analgetyczne przy użyciu dużych dawek fentanylu ($100 \mu\text{g kg}^{-1}$) oraz bromku piperoniu jako środka zwiotczającego mięśnie poprzecznie prążkowane. Dawki powtarzano, gdy monitor bloku nerwowo-mięśniowego wskazywał pojawienie się około 50% wskaźnika powrotu przewodnictwa nerwowo-mięśniowego. Wybór tego środka zwiotczającego wynikał z utrzymującej się u zrosłaków przed znieczuleniem tachykardii do $140\text{--}145 \text{ min}^{-1}$. Wentylację płuc prowadzono przy użyciu respiratorów Servo 900C z 45% stężeniem tlenu. Po upływie 3 godzin i 25 minut, podczas trwającego 45 minut podziału zrosniętych wątrób, nasiliło się krwawienie. Pomimo przeczyszczenia krwi, jeszcze przed podziałem wątrób i zastosowania niewielkiego jej „naddatku” w stosunku do oszacowanej dotychczasowej utraty, wystąpił przejściowy spadek ciśnienia tętniczego do $90/60 \text{ mm Hg}$ i spadek OCŻ do $2\text{--}3 \text{ cm H}_2\text{O}$ oraz wzrost częstości akcji serca do 160 min^{-1} . Przetoczenie dodatkowej objętości krwi i osocza w ciągu kilku minut przywróciło wyjściowe wartości hemodynamiczne. W czasie całej operacji rozdzielania przetoczono bliźniakowi B 660 ml KKCZ , 700 ml świeżo mrożonego osocza, 450 ml krystaloidów, 100 ml 5% albuminy i 120 ml płytek krwi.

Po podziale zrosniętych wątrób dalszy okres znieczulenia był niepowikłany. Nie odnotowano spadku ciepłoty ciała. Po 5 godzinach znieczulenia ogólnego ostatecznie rozdzielono bliźnięta. Zrosłaka B przewieziono na sąsiednią salę operacyjną. Po upływie kolejnych 2 godzin i 30 minut trwania znieczulenia ogólnego zabieg zakończono całkowicie, zamykając ubytek powłok. Bliźniaka B ze stabilnymi parametrami krążenia — ciśnieniem tętniczym $120/70 \text{ mm Hg}$, tętnem 120 min^{-1} , temperaturą w odbycie $37,8^\circ\text{C}$, wentylowanego w trybie kontrolowanym, przewieziono na OIT.

Przebieg znieczulenia zrosłaka A był zmienny, z utrzymującymi się wahaniami tętna i ciśnienia tętniczego. Pomimo kontynuowania wlewu dopaminy i wyrównywania utraty płynów, przy wartościach OCŻ $15\text{--}19 \text{ cm H}_2\text{O}$, przez cały czas utrzymywała się tendencja do tachykardii $130\text{--}160 \text{ min}^{-1}$ i niskiego ciśnienia tętniczego krwi $90/60 \text{ mm Hg}$ — $80/60 \text{ mm Hg}$ oraz do obniżania się ciepłoty ciała do $35,0^\circ\text{C}$. Po dodatkowym zastosowaniu zewnętrznych promienników, dziecku przywrócono właściwą temperaturę ciała. W czasie całej operacji rozdzielania bliźniakowi A przetoczono 660 ml KKCZ , 690 ml świeżo mrożonego osocza, 500 ml krystaloidów i 100 ml 5% albuminy. Po zamknięciu ubytku powłok, 20 minut wcześniej niż u zrosłaka B, bliźniaka A przewieziono na OIT. We wczesnym okresie po zabiegu operacyjnym u zrosłaka A utrzymywały się objawy niewydolności krążenia z tachykardią $150\text{--}160 \text{ min}^{-1}$ oraz niskim

ciśnieniem tętniczym $70/50 \text{ mm Hg}$. Pomimo stosowania intensywnego leczenia, w 15. dobie po operacji rozdzielania nastąpił zgon zrosłaka A.

Dziewięta para zrosłaków (IX A, B), leczona w 2002 roku, to bliźnięta płci żeńskiej, z 3. ciąży, 3. porodu, urodzone drogą cięcia cesarskiego w 38. tygodniu ciąży. Łączna masa ciała dzieci tuż po urodzeniu wynosiła 2780 g . W skali Apgar w 1. minucie otrzymały 2 punkty, w 3 minucie — 6 i w 5. minucie — 8 punktów. Przewiezione je do naszego szpitala z Instytutu Ginekologii i Położnictwa UJWL w 1. dobie życia w stanie ciężkim. Tchawica zrosłaka A była zaintrubowana.

Zrost był typu *gemi asymetryczny (fetus parasiticus)*. U większego zrosłaka A czaszka była niesymetryczna, po lewej stronie głowy widniały trzy nisko osadzone małżowiny uszne, po prawej — jedna małżowina uszna, na wysokości górnej połowy przedniej powierzchni klatki piersiowej zrosnięty z nim był bliźniak B (pasożyt). Kończyny górne pasożyta wyrastały tuż przy klatce piersiowej bliźniaka A, poniżej nich widoczna była dolna część grzbietu i pośladki z prawidłowo umiejscowionym odbytem. Zrosłak posiadał narządy moczowo-płciowe żeńskie oraz 2 kończyny dolne. Perfuzja obwodowa była zachowana, tętno było wyczuwalne na tętnicach grzbietowych stóp. U zrosłaka A skóra była blada, ciepła, wyczuwalne było dobrze napięte tętno na tętnicach ramiennych i udowych, osłuchowo nad polami płucnymi wysłuchano ostry szmer pęcherzykowy, tony serca były słyszalne najlepiej w górnej części klatki piersiowej. Obecna była przepuklina sznura pępowinowego z nieprzerwanym workiem przepuklinowym, z przeświecającymi pętlami jelitowymi.

W badaniach laboratoryjnych, wykonanych po przyjęciu na OIT, stwierdzono znaczne zaburzenia równowagi kwasowo-zasadowej o typie alkalozji oddechowej i małe wartości SpO_2 — 45%. Podłączono stały wlew prostaglandyny E_1 , uzyskując poprawę i wzrost saturacji do 77%. Rozpoczęto diagnostykę wady, wykonując badanie echokardiograficzne i ultrasonografię głowy.

Złożona wada serca wymagała wykonania badań hemodynamicznych i angiografii w znieczuleniu ogólnym, z zastosowaniem frakcjonowanych dawek fentanylu i bromku pankuronium. Znieczulenie przebiegło bez powikłań. Cewnikowanie serca potwierdziło obecność dwóch serc, zrosniętych na poziomie przedsionków oraz częściowo na poziomie komór (w części wypływowej — podaortalnej), serca dwukomorowe. Z prawostronnego serca wychodziła tylko aorta z nadprzewodową koarktacją, częściowo zbierając krew również z serca lewostronnego, tętnica płucna wychodziła z lewostronnego serca i dzieliła się na trzy tętnice płucne i szerokim przewodem tętniczym łączyła się z aortą zstępującą. Mieszanie się krwi miało miejsce głównie na poziomie przedsionków, niewielkie — dodatkowo na poziomie ubytku międzykomorowego. Rzadko występu-

jąca złożona wada serca fizjologicznie funkcjonowała jak przełożenie wielkich pni tętniczych. W następnej dobie po angiografii u zroślaka A stwierdzono pogorszenie stanu ogólnego i narastającą niewydolność krążenia. Podjęto decyzję o przeprowadzeniu operacji oddzielenia zroślaka B (pasożyta) od zroślaka A. W czasie znieczulenia ogólnego stosowano standardowe monitorowanie EKG, SpO_2 , inwazyjny pomiar ciśnienia tętniczego, pomiar diurezy i temperatury w przelyku. Znieczulenie przeprowadzono z zastosowaniem $100 \mu\text{g kg}^{-1}$ fentanylu podanego w 3 frakcjach, mięśnie poprzecznie prążkowane zwiotczono bromkiem pipekuronium, wentylację prowadzono respiratorem Servo 900C ze stężeniem tlenu 85% w mieszaninie oddechowej. Przebieg znieczulenia był zmienny, z okresową tachykardią do 180 min^{-1} i spadkami ciśnienia, SpO_2 utrzymywała się w granicach 80–87%. Podczas końcowej fazy odpreparowywania dolnej części zroślaka B (pasożyta), po otwarciu jamy otrzewnowej zroślaka A i jej odbarczeniu, doszło do gwałtownego spadku OCŻ do 4 cm H_2O i ciśnienia tętniczego do 30/15 mm Hg. Po szybkim uzupełnieniu objętości uzyskano stopniową normalizację stanu ogólnego z ciśnieniem tętniczym 80/40 mm Hg i OCŻ 13–14 cm H_2O . Badanie równowagi kwasowo-zasadowej, jonogramu i stężenia glukozy we krwi wykonywano co 45–60 min. W dalszym przebiegu znieczulenia obserwowano okresowe spadki tętna, w tym 3-krotnie poniżej 100 min^{-1} , ciśnienie tętnicze wahało się od 60/40 do 70/45 mm Hg, OCŻ od 12 do 16 cm H_2O i SpO_2 w granicach 82–83%. Pomimo rozległej rany operacyjnej, stosowanie ogrzanej mieszaniny oddechowej oraz materaca grzewczego zabezpieczyło zroślaka A przed utratami ciepła. Przez cały okres znieczulenia nie zanotowano obniżenia ciepłoty ciała. Znieczulenie trwało 4 h 15 min, w tym operacja oddzielenia — 3 godziny. W czasie znieczulenia przetoczono 220 ml KKCz, 100 ml świeżo mrożonego osocza oraz 350 ml płynu wieloelektrolitowego. Dziecko, nadal zaintubowane przez nos rurką 3,5 ID, wróciło na OIT i wymagało ciągłej podaży dopaminy. Na oddziale intensywnej terapii prawidłowe wartości kontrolnych badań hematokrytu, hemoglobiny, jonogramu i równowagi kwasowo-zasadowej potwierdziły prawidłową ocenę utraty objętości krwi krążącej i prawidłowe jej wyrównanie. Stwierdzono jedynie zmniejszoną liczbę krwinek płytkowych oraz małe stężenie białka w surowicy krwi. W 1. dobie pooperacyjnej wystąpiły zaburzenia diurezy i niewydolność krążenia. Mimo intensywnego leczenia, w drugiej dobie po operacji stwierdzono zgon zroślaka A.

Dziesiąta para zroślaków (X A, B), leczona na przełomie 2004 i 2005 roku, to dzieci płci żeńskiej z ciąży 1., porodu 1., urodzone drogą cięcia cesarskiego w 30. tygodniu ciąży. Łączna masa ciała dzieci po urodzeniu to 2200 g. Dzieci przywiezione do naszego ośrodka z innego szpitala zaintubowane, w stanie ogólnym ciężkim, niewydolne oddechowo. Zrost typu *thoraco-omphalopagus* obejmował obszar

klatek piersiowych od wysokości nieco poniżej brodawek sutkowych do talerzy biodrowych, do przyczepu wspólnego sznura pępowinowego. Dzieci miały cechy wcześniactwa, były prawidłowo zbudowane w zakresie głowy, szyi, górnej połowy klatki piersiowej, kończyn górnych, podbrzusza i kończyn dolnych. Stwierdzono narządy moczowo-płciowe typu żeńskiego, oba odbyły w prawidłowym miejscu, drożne. Zastosowano wentylację wspomaganą. Na podstawie przeprowadzonej diagnostyki radiologicznej ustalono, że dziewczynki posiadały dwa odrębne serca, płuca o prawidłowym rysunku, zrost kostny od poziomu IV żebra, prawidłowe obrysy przepon, połączone cienie wątrób, symetryczne wypełnione gazami pętle jelitowe sugerujące oddzielne przewody pokarmowe. W pobranych posiewach z krwi wyhodowano *Staphylococcus epidermidis*, a w wydzielinie z dróg oddechowych *Ureaplasma urealyticum*. Wdrożono antybiotykoterapię celowaną. W kolejnych dobach stan dzieci ulegał poprawie.

W wykonanych badaniach ECHO serca u zroślaka A stwierdzono wrodzoną wadę serca: dwuujściową prawą komorę z ograniczonym napływem krwi do tętnicy płucnej (przewodozależny przepływ płucny). Do leczenia włączono alprostadil.

W 2. miesiącu życia w badaniu okulistycznym u dziewczynki stwierdzono retinopatię wcześniaków (ROP), którą leczono krioplikacją, przeprowadzoną na OIT, w analgezji z zastosowaniem silnych analgetyków. W tym okresie płuca dzieci nadal były wentylowane mechanicznie. W okresie pooperacyjnym nie wystąpiły powikłania, kontrola okulistyczna stwierdzała dobry efekt zastosowanego leczenia.

W listopadzie 2004 roku, w znieczuleniu ogólnym, wykonano angiografię, a następnie po dwóch dniach operację metodą Błalocka-Taussig, zespalając 4-milimetrową protezę goreteksową lewą tętnicę podobojczykową z lewą tętnicą płucną zroślaka A. Masa dzieci w dniu angiografii i w dniu zabiegu kardiochirurgicznego wynosiła 4 kg. Znieczulenie do angiografii prowadziły dwa oddzielne zespoły anestezyjologiczne. Dziewczynki nie były premedykowane, wprowadzenie było drogą dożylną. Każdemu z dzieci podano 0,1 mg midazolamu, ketaminę — 5 mg, fentanyl — $10 \mu\text{g}$, bromek rokuronium — 2 mg. Dzieci kolejno zaintubowano przez nos. W czasie intubacji pierwszego zroślaka, płuca drugiego wentylowane były przez maskę za pomocą mieszaniny tlenu z powietrzem (1:1) W czasie 3-godzinnej angiografii dzieci wentylowane mieszaniną powietrza z tlenem w stężeniu 40%, z zastosowaniem sewofluranu; stosowano frakcjonowane dawki fentanylu i rokuronium do łącznej dawki odpowiednio $40 \mu\text{g kg}^{-1}$ i 6 mg. Przebieg znieczulenia był niepowikłany; u zroślaka z wadą serca wartości SpO_2 utrzymywały się między 74–77%, ciśnienie tętnicze 80/40–90/50 mm Hg, a częstość akcji serca między 130 a 140 min^{-1} . Dzieci nie wybudzano, zaintubowane przewieziono na OIT, planując

wykonanie zabiegu zespolenia Blalocka-Taussig za 2 dni. Na OIT uzyskano dostęp centralny żylny i bezpośredni pomiar ciśnienia tętniczego. Znieczulenie ogólne do zabiegu zespolenia prowadziło trzech anestezjologów i trzy pielęgniarki. Wszystkie linie pomiarowe i kroplowe zakodowane były oddzielnymi kolorami w celu uniknięcia pomyłek. Zastosowano znieczulenie wziewne sewofluranem z 40% zawartością tlenu w mieszaninie oddechowej i podawano frakcjonowane dawki fentanylu do łącznej dawki 50 µg, bromek pankuronium miareczkowany po 0,5 mg, a potem po 0,3 mg do łącznej dawki 1,6 mg. Stan zroślaków był stabilny w czasie zabiegu operacyjnego, wartości SpO₂ kształtowały się między 86–91%, częstość akcji serca między 120–170 min⁻¹, ciśnienie tętnicze wahało się od 90/40 do 110/65 mm Hg, OCŻ wynosiło 3–6 cm H₂O. Łączny czas znieczulenia to 3 godziny 45 min, po którym to znieczuleniu dziewczynki w dobrym stanie ogólnym wróciły na OIT.

W trakcie pobytu w szpitalu dziewczynki wielokrotnie leczono z powodu zakażenia i sepsy spowodowanej różnymi patogenami (*Staphylococcus epidermidis*, *Staphylococcus aureus*, *Staphylococcus hominis*, *Klebsiella pneumoniae*, *Enterococcus faecalis*, *Pseudomonas aeruginosa*). W kwietniu 2005 roku rozpoczęto przygotowywanie bliźniąt do końcowej operacji rozdzielenia. W znieczuleniu ogólnym założono dostępy dożylnne centralne typu Broviac oraz wszczepiono ekspandy w celu uzyskania dodatkowej skóry, potrzebnej do zamknięcia przewidywanego dużego ubytku powstałego po rozdzieleniu dzieci. Znieczulenie prowadzono podobnie jak podczas zabiegu kardiochirurgicznego. Niestety okres pooperacyjny powikłany był sepsą z niewydolnością wielonarządową, co doprowadziło, po 16 miesiącach intensywnego leczenia do zgonu obu dziewczynek.

DYSKUSJA

W pracy przedstawiono opisy przypadków 9 par bliźniąt syjamskich i jednego dziecka ze zdwojeniem kręgosłupa, które leczono w IP CMUJ w latach 1977–2005 i u których wykonano zabieg operacyjny całkowitego rozdzielenia. Leczenie zakończyło się połowicznym sukcesem — przeżyło jedno dziecko z każdej pary, za wyjątkiem pary IV, z której obie dziewczynki zmarły w krótkim czasie po operacji rozdzielenia. Leczenie operacyjne X pary nie zostało zakończone sukcesem z powodu powikłań septycznych. Spośród 2 par asymetrycznych jedno dziecko przeżyło, a drugie zmarło w 2. dobie po operacji.

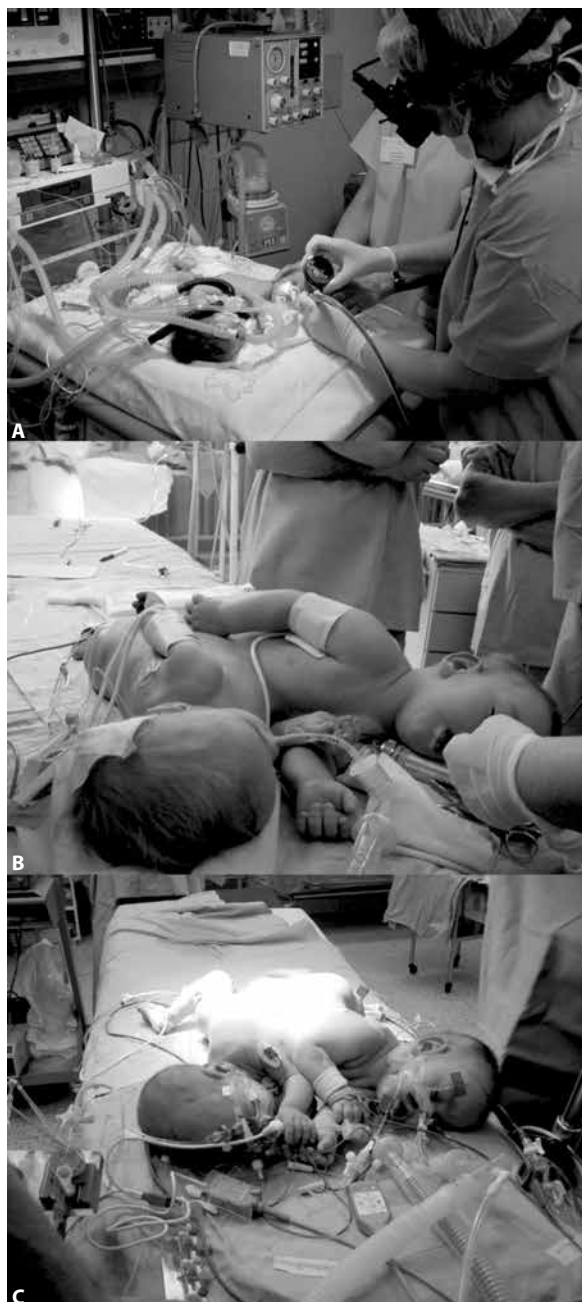Podstawowymi problemami w czasie znieczulenia ogólnego i operacji są: zapewnienie drożności dróg oddechowych, wentylacji płuc i optymalne ułożenie chorych na stole operacyjnym, bardzo duża utrata krwi, wielogodzinny czas trwania zabiegu oraz konieczność zaangażowania dużej liczby personelu.

Ze względu na możliwość nagłego wystąpienia stanu zagrożenia życia zrośniętych dzieci bezpośrednio po porodzie, w okresie diagnostyki bądź operacji przygotowawczych, należy zawsze liczyć się z ewentualnością natychmiastowej interwencji chirurgicznej [4–7]. W związku z tym konieczne jest opracowanie planu awaryjnego. W tym celu w Instytucie Pediatrii ustalono 24-godzinne dyżury zespołów chirurgiczno-anestezjologicznych. Wielu autorów zwraca uwagę na fakt, że w zroście typu *thoraco-omphalopagus*, ustawienie główek dzieci naprzeciwko siebie utrudnia utrzymanie drożności dróg oddechowych przy wprowadzeniu do znieczulenia ogólnego z użyciem maski twarzowej. Takie ustawienie utrudnia również prawidłową ekspozycję krtani w czasie intubacji. Rotacja główek dzieci z pozycji bocznej do zbliżonej do strzałkowej, w celu ułatwienia intubacji, może z kolei powodować zniekształcenie górnych dróg oddechowych [3, 8–10]. U wszystkich leczonych przez nas dzieci, dzięki odpowiedniemu ułożeniu, polegającemu na niewielkim uniesieniu jednego z bliźniąt w trakcie intubacji tchawicy drugiego, nie wystąpiły poważniejsze trudności związane z tym zabiegiem. Po intubacji niezwykle istotne jest odpowiednie zabezpieczenie rurki intubacyjnej. Konieczność częstych zmian pozycji dzieci podczas operacji stwarza ryzyko przemieszczenia, a nawet przypadkowe usunięcie rurki intubacyjnej, co stanowi śródoperacyjne zagrożenie życia dzieci [9, 11]. Autor, na podstawie własnych doświadczeń uważa, że najlepszą metodą zabezpieczenia rurki intubacyjnej przed przypadkowym przemieszczeniem czy ekstubacją, jest intubacja przez nos.

Poważnym problemem podczas operacji rozdzielenia zroślaków jest hipotermia, spowodowana rozległą raną operacyjną zwiększającą utratę ciepła i długim czasem trwania zabiegu. Stosowanie wszystkich dostępnych metod zabezpieczenia dzieci przed utratą ciepła na sali operacyjnej nie zapewniało pełnej kontroli. Zastosowanie podczas znieczulenia ogrzewanej mieszaniny oddechowej okazało się bardzo korzystne w utrzymaniu normotermii śródoperacyjnej [2, 3, 5, 6].

Ustalenie anatomii zrostu u bliźniąt syjamskich jest podstawowym celem diagnostyki, wykorzystującej wszystkie dostępne metody. Obecnie wykorzystanie najnowszych technik scyntygrafii, tomografii komputerowej i rezonansu magnetycznego stwarza możliwość dokładnej oceny anatomii zrostu i pomaga w podejmowaniu decyzji terapeutycznych [12–15]. W przedstawionym materiale taka diagnostyka nie była możliwa u wszystkich leczonych par bliźniąt syjamskich, co sprawiało, że dopiero w czasie zabiegu operacyjnego poznawano szczegóły anatomiczne połączonych narządów.

Brak informacji prenatalnej o ciąży zrośniętej i poród drogami natury zawsze powoduje duży uraz okołoporodowy przynajmniej u jednego z bliźniąt, a w konsekwencji



Rycina 3. Specyfika znieczulenia zrosłaków. A — zabieg laserokoagulacji zrosłaków wcześniaków; B — zrosłaki typu thoracoomphalopagus — intubacja dotchawicza; C — kodowanie zrosłaków do zabiegu

konieczność prowadzenia operacji i znieczulenia u dzieci z bardzo ograniczoną diagnostyką, co w połączeniu z krytycznym stanem jednego z bliźniąt zdecydowanie pogarsza rokowanie.

W przypadku bliźniąt syjamskich zrosniętych klatkami piersiowymi, brzuchami lub głowami, istnieje ryzyko połączenia układów krwionośnych obojga dzieci, co może mieć istotne znaczenie podczas indukcji znieczulenia ogólnego, zwłaszcza drogą dożylną [5–7].

Szczegółowe zaplanowanie i wielokrotne omówienie postępowania operacyjnego przez wszystkich specjalistów, zaangażowanych w leczenie bliźniąt syjamskich, na podstawie wyników pełnej diagnostyki wady jest niezwykle ważne nie tylko dla zespołu chirurgicznego, ale także dla zespołu anestezjologicznego. W przedstawionym materiale plan postępowania anestezjologicznego ze zrosłakami oparto na aktualnych informacjach uzyskiwanych na podstawie wyników kolejnych badań diagnostycznych i modyfikowano go w miarę napływu nowych danych.

W planie postępowania anestezjologicznego uwzględniano premedykację, rodzaj leków używanych do wprowadzenia i podtrzymywania znieczulenia ogólnego, zakres i sposób monitorowania czynności życiowych oraz kolejność znieczulania bliźniąt. Na podstawie przedstawionego materiału należy stwierdzić, że wprowadzenie nowych leków i technik anestezjologicznych z powodzeniem znalazło zastosowanie w znieczulaniu dzieci zrosniętych.

W podsumowaniu należy podkreślić, że pełny sukces w leczeniu tej niezwykle wady rozwojowej opiera się na dokładnym określeniu zaburzeń funkcjonowania wszystkich układów organizmu, przede wszystkim oddechowego i krążenia, na bardzo dokładnym monitorowaniu śródoperacyjnym, na zapewnieniu prawidłowej homeostazy operowanych dzieci. Niemniej istotna w osiągnięciu dobrego wyniku leczenia jest również dobra organizacja postępowania na sali operacyjnej, umożliwiająca bezkonfliktowe współdziałanie różnych zespołów specjalistycznych, zaangażowanych w proces leczniczy oraz ścisłe przestrzeganie opracowanego wcześniej planu postępowania operacyjnego.

Piśmiennictwo:

1. O'Neill JA, Holcomb GW, Schnauffer L et al: Surgical experience with thirteen conjoined twins. *Ann Surg* 1988; 208: 299–312.
2. Bloch EC, Karis JH: Cardiopagus in neonatal thoracopagus twins: Anesthetic management. *Anesth Analg* 1980; 59: 304–307.
3. Diaz JH, Furman EB: Perioperative management of conjoined twins. *Anesthesiology* 1987; 67: 965–973.
4. Votteler TP, Lipsky K: Long-term results of 10 conjoined twin separations. *J Ped Surg* 2005; 40: 618–629.
5. Thomas JM, Lopez JT: Conjoined twins—the anaesthetic management of 15 sets from 1991–2002. *Pediatr Anesth* 2004; 14: 117–129.
6. Doski JJ, Heiman HS, Solenberger RI et al.: Successful separation of ischiopagus tripus conjoined twins with comparative analysis of methods for abdominal wall closure and use of the tripus limb. *J Pediatr Surg* 1997; 32: 1761–1766.
7. Chen WJ, Chen KM, Chen MT et al.: Emergncy separation of omphaloischiopagus tetrapus conjoined twins in the newborn period. *J Pediatr Surg* 1989; 24: 1221–1224.
8. Spitz L, Kiely EM: Experience in the management of conjoined twins. *Br J Surg* 2002; 89: 1188–1192.
9. Harrison VL, Keneally JP, Gold PD, Malcolm PS, Overton JH: Anaesthesia for separation of conjoined twins in the neonatal period. *Anaesth Intensive Care* 1985; 13: 82–85.
10. Lin J, Liu B, Tan L, Zuo Y-X: Successful tracheal intubation using the airtraq in thoraco-omphalopagus twins. *Anesth Analg* 2011; 113: 204–205.
11. Chao CC, Susetio L, Luu KW, Kwan WF: Anaesthetic management for successful separation of tripus ischiopagal conjoined male twins. *Can Anaesth Soc J* 1980; 27: 565–571.

12. Cook A, El-Gohary A, Khoury AE: The use of a three-dimensional imaging model to optimize the operative separation of pygopagus conjoined twins. *J Pediatr Urol* 2005; 1: 321–325.
13. Parameswari A, Vakamudi M, Raghupathy V, Siddhartha R: Anaesthetic management of total craniopagus twins for magnetic resonance imaging and cerebral angiography. *Br J Anaesth* 2010; 105: 368–370.
14. Piaseczna-Piotrowska A, Chilarski A, Krajewski W, Godlewska-Tarka J: Thotaco-omphalopagus twins: different perinatal circumstances, different outcome. *Arch Med Sci* 2010; 6: 461–463.
15. Chelliah KK, Faizah MZ, Dayang AA, Bilkis AA, Shareena I, Mazli A: Multimodality imaging in the assessment of thoraco-omphalopagus conjoined twin: Lessons to learn. *Case Rep Radiol* 2012: 1–4.
16. Christensen AM, Humphries SM, Goh KYC, Swift D: Advanced “tactile” medical imaging for separation surgeries of conjoined twins. *Childs Nerv Syst* 2004; 20: 547–553.
17. Hickey PR, Hansen DD, Wessel DL, Lang P, Jonas RA, Elixson EM: Blunting of stress responses in the pulmonary circulation of infants by fentanyl. *Anesth Analg* 1985; 64: 1137–1142.
18. Collins C, Koren G, Crean P, Klein J, Roy WL, MacLeod SM: Fentanyl pharmacokinetics and hemodynamic effects in preterm infants

during ligation of patent ductus arteriosus. *Anesth Analg* 1985; 64: 1078–1080.

Adres do korespondencji:

dr hab. n. med. Krzysztof Kobylarz
Katedra Anestezjologii i Intensywnej Terapii
Oddział Anestezjologii i Intensywnej Terapii
Uniwersyteckiego Szpitala Dziecięcego UJCM
ul. Wielicka 265, 30–663 Kraków
e-mail: kkobylarz@usdk.pl

Otrzymano: 17.11.2013 r.

Zaakceptowano: 7.01.2014 r.

Zdjęcia wykonane w Dziecięcym Szpitalu w Krakowie, pochodzą z archiwum autora.